無牙對上缺牙－溫故知新

蔡宗伯 醫師

- 林口長庚義齒補綴科主治醫師
- 中華民國贋復牙科學會專科醫師
- 中華民國贋復牙科學會學術及專審委員

臨床上提起無牙對上缺牙的案例，大部分的牙科醫師往往立即在腦海裡浮現出“上顎無牙對下顎兩側游離端缺牙”的印象，依統計報告顯示，確實也以此類類型偏多，而會有此印象不外乎是1972年Kelly發表此類咬合模式所引起的口腔環境變化，據以提出combination syndrome觀念的學術性文章（圖一）。直到今日2013年，歷經40載，仍然在病例討論會上經常的被提及，並且於The Glossary of Prosthodontic Terms中，亦登載此一牙科專有名詞，似乎也表示牙科界普遍接受這樣的一個觀念。本文無意再逐一贅述引起combination syndrome的相關表徵，想必讀者也一定耳熟能詳。但此時再回顧此一主題重要的學術文章之主要用意，在於人工植體介入全口重建治療過程的情形下，期望藉由溫故知新，在治療計劃的擬定上能有較周延的看法。

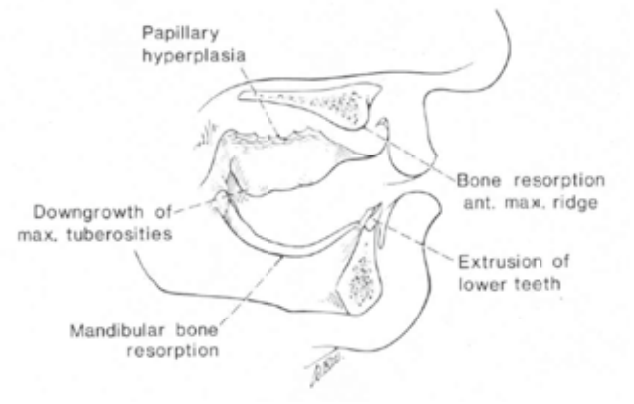

圖一：Saunders 1979

關於combination syndrome，Kelly在文章中提及上顎前顎區（premaxilla）的過度吸收是造成整體變化的關鍵，相較於其他作者們，自1979年Saunders之後，直到2011年Tolstunov，這期間有關combination syndrome較重要或較有系統性的文獻回顧，均指出下顎後牙游離端顎骨的萎縮才是此一變化的起始點，雙側後牙的咬合支撐喪失，導致前牙區的功能過度（hyperfunction），一連串慢性失衡的過程，最終演變成口腔環境不可逆的變化，如此的惡性循環，亦愈增臨床上治療的困難度。

關於牙齒喪失之後牙脊高度所產生的變化，Tallgren與Atwood兩研究團隊，曾于1960~1970年前後發表很多學術論文，研究者皆一致的指出，上顎牙齒在拔牙後，牙床的吸收量少，並且較為緩慢與穩定，但下顎牙脊在拔牙後，吸收的速率不但快，並且經過十餘載，亦持續的在萎縮（圖二）。之後在1970~2000年前後期，便有許多文章論及，不同的對咬模式對上顎牙床的吸收，或者對下顎牙床吸收，所造成的影響。以上顎前顎區萎縮的觀點而論，下顎兩側若有後牙存在，或以固定式義齒重建，似乎負面的影響較少，以overdenture的方式次之，而若採傳統活動假牙的製作方式，則對於上顎前顎牙床所造成萎縮的影響



圖二：Tallgren 1972

為最大。若以下顎雙側後牙缺牙區牙脊萎縮的角度來看，如果可以在雙側後牙依固定式義齒方式治療，則此為較理想方式，但若是佩戴下顎活動假牙，下顎牙脊萎縮的程度則較為嚴重。故根據此觀點，下顎遠端游離缺牙區，若能以固定式義齒重建，對上顎或下顎牙脊的保留均有較正向的意義，對於避免combination syndrome的發生，臨床上也是較佳的選擇。

Conventional Approach

面對這類上顎無牙合併下顎缺牙的情況，治療的目標大多以預防為主，很少數的情形下才會針對個別的變化來加以處理。暫且不提植牙治療的方式下，依前段所述，若下顎雙側後牙缺牙的情況下，又要以固定式的方式治療，傳統上也是有諸多方式可供臨床運用與參考，例如Lindhe及Nyman于1970年代發表的periodontal prostheses觀念，或者是以臨床上尚能接受的fixed cantilever FPD製作。而介於固定式與活動式假牙觀念之間的，亦有Konuskrone telescope system，或偏於活動式概念的perio overdenture。這些治療方式依醫師的治療經驗而有所不同，但在某些的情況下，病患口腔衛生若能高度配合，除了植牙以外，也不失為臨床上可供選擇的治療項目。

在以傳統方式治療為前提，病患本身主客觀條件的考量下，若只能選擇活動假牙的治療方式，那麼，積極地運用牙周，根管治療來保存後牙，則被視為治療計劃上的重要方向，除此之外，治療步驟上也需運用適當的印模觀念，妥善的處理flabby tissue，才不會產生印模上的誤差，另外，考量到假牙本身長期咀嚼所造成的磨損，是否需製作金屬咬面或選用瓷牙排牙，以減緩後牙牙床萎縮所造成的加乘效應，這些臨床上的觀點，也都有許多學者提出看法，值得我們在治療上參考。

Dental Implant Therapy

當然，在人工植牙普遍的時代，我們似乎握有一項利器，得以避免或克服之前的逆境，這時候，我們反而要好好的思考如何善用植牙這張王牌。

臨床上，此類缺牙模式，在病患主觀的意願上，並且客觀條件許可下，配合牙脊增生手術及骨整合技術，以全口固定式植牙義齒完成重建，或許醫病雙方皆大歡喜。但往往在龐大的醫療預算上，多數的病患病無法負擔。在此臨床經常遇到的情形下，如何在有限的資源上，提供病患的最大助益，應該是牙醫師責無旁貸的義務與責任，也是一項深具挑戰的工作。

根據之前所述，上顎牙床萎縮量較少，且整體承壓面積大，即使以傳統的上顎全口義齒治療，若能掌握印模觀念與排牙咬合的相關細節，製作兼具美觀與功能的活動義齒並不困難，時常病患也能滿意的接受。而下顎雙側後牙缺牙，若以傳統活動假牙方式，相對的，整體的不穩定因素較高，所以，若能利用植牙治療，將下顎改為固定式義齒，讓病患不用戴下顎活動假牙，應為治療上首選的目標。此外，值得一提的是，在上顎無牙的情況下，若要製作最少顆數的植牙輔助覆蓋式義齒（ implant-assisted overdenture），並減少上顎牙床的覆蓋面積，多數的文獻回顧建議以4顆植體以上為宜，唯少於此數，臨床失敗率則大為提高。

綜合以上，面對上顎無牙與下顎後牙缺牙的病患，在有限資源的考量下，即使上顎完全不植牙，建議病患佩戴上顎全口義齒，似乎可以接受，然後將有效的植牙資源放在下顎的後牙，重建後牙的咬合支撐，才能避免功能過度往前集中，預防前後力量失衡的現象。

假設植牙客觀條件允許，主觀的醫療預算則變為重要參考，若是4顆以下的植體數量，運用來改善下顎後牙支持則是較佳的選擇。但臨床上，若侷限在少於4顆植體的情況下，再加上下顎後牙缺牙區骨脊往往嚴重的萎縮，不容易找到適合多顆植牙的區域，面臨此一困境，近年來已有一些學術研究或病例報告文章，提出以下顎後牙雙側缺牙區各種一顆植體，製作配合固持裝置（attachment）的下顎活動假牙（圖三），這種方式，不論咀嚼功能上的改善，或前牙功能過度的預防上，均有令人滿意的效果。所以，若是在6（4+2）顆植體數量以上的治療情況下，如此便可分配到上顎區域，以提供上顎假牙更好的穩定性。

臨床上，下顎也可能無牙，對上的是上顎的缺牙，而缺牙的位置與分布狀況存在著千變萬化的可能，許多缺牙狀態的組合都較本文預設的模式複雜，治療計劃的擬定往往需要耗費心思，除了仔細評估個別牙齒狀況外，更應該以宏觀的角度來觀察前後牙區域或左右雙側潛在咀嚼力量的平衡與否，據以訂定周詳的治療計劃，當弱兵遇上強將，如何使得彼此旗鼓相當，如此才有機會維持義齒與口腔環境長期穩定。

圖三：Kuzmanovic 2004

參考資料

1. Kelly E. Changes caused by a mandibular removable partial denture opposing a maxillary complete denture. J Prosthet Dent. 1972;27(2):140-150
2. Shen K. Prevalence of the combination syndrome among denture patients.

J Prosthet Dent. 1989;62(6):642-644

3. Tallgren A. The continuing reduction of residual alveolar ridges in complete denture wearers: a mixed longiyudinal study covering 25 years. J Proshet Dent. 1972;27(2):120-132
4. Tolstunov L. Combination syndrome symptomatology and treatment. Compend Contin Educ Dent. 2011;32(3):62-66
5. Shahmiri RA. Mandibular kennedy class I implant-tooth-borne removable partial denture: a systemic review. J Oral Rehabil. 2010;37(3):225-234
6. Kuzmanovic DV. Distal implants to modify the Kennedy classification of a removable partial denture: a clinical report. J Prosthet Dent. 2004;92(1):8-11